一般撮影のおさらいと工夫
～膝関節から足まで～

松戸整形外科病院　　反町　祐司

膝関節

①正面

坐位で下肢を完全進展し、やや内旋して外側顆および内側顆の後縁を結んだ線をフィルムに対して水平にする。

膝蓋骨尖1cm下に頭足10°で入射する。

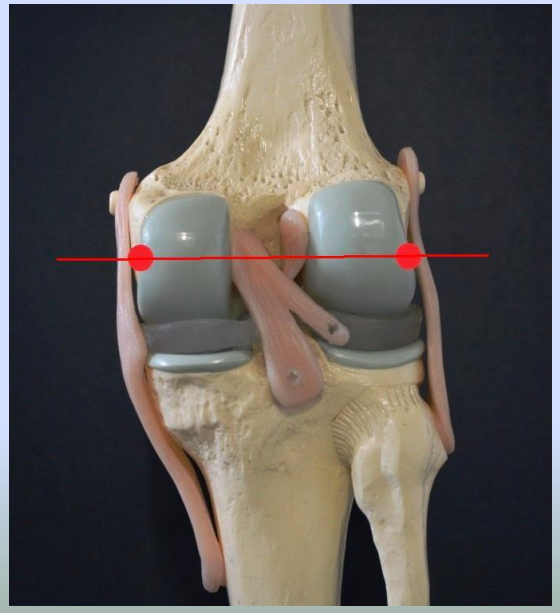

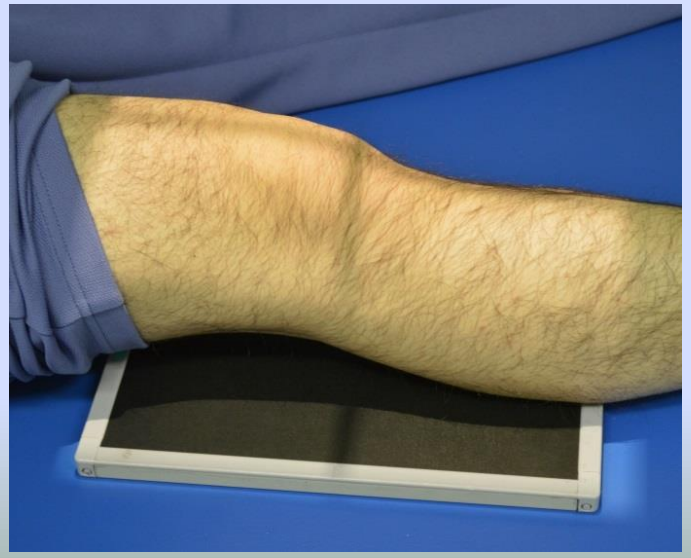

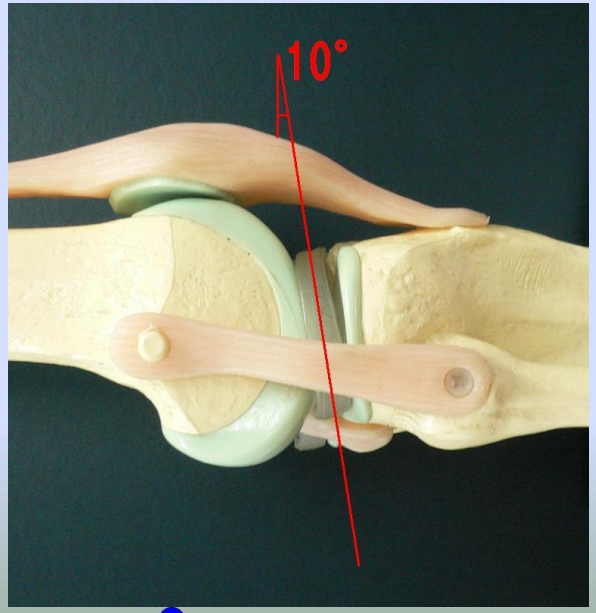

＜ポイント＞

・膝蓋骨は外側上顆と内側上顆の中央に描出

・膝関節腔を描出

・膝関節腔中央に顆間隆起を描出

・腓骨頭の一部が脛骨と重複して描出

☆膝の完全進展ができない場合

下肢をスポンジの上に乗せ、膝関節とスポンジの間にフィルムを置き、下腿に対して垂直になるように入射する。

☆下肢全長撮影（TKA術前）

・FTA（大腿骨軸と脛骨軸のなす角）とミクリッツ線の計測

・荷重による偏位と変性部位を評価

従来の撮影方法

内側型関節症

X線透視装置
機種名：TOSHIBA　ZEXIRA

＜ポイント＞

・股関節から足関節まで描出

・膝関節と足関節の正面を描出

・両側を含めて描出

②側面

患側を下にした側臥位とし、健側下肢を前方に出し、クッションに乗せる。

患側の膝関節を軽く屈曲し、外側顆および内側顆の前縁および後縁を結んだ線がフィルムに垂直となるように足関節をやや挙上する。

足頭5°で膝関節の中心に入射する。

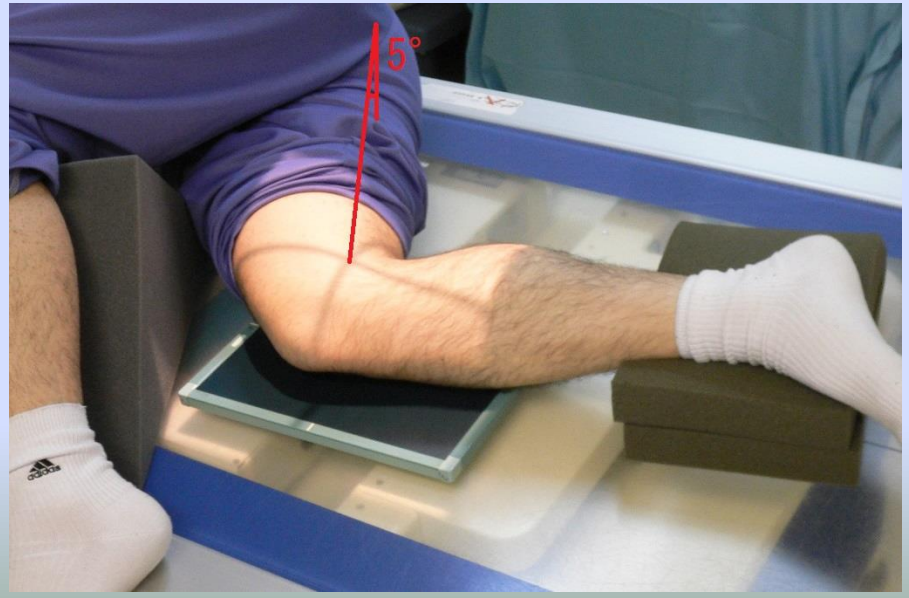

＜ポイント＞

・内側顆と外側顆の関節面がほぼ一致

・膝関節腔を描出

・顆間隆起は内側顆と外側顆に重複して描出

☆患者様の体型などにより、大腿遠位がやや挙上し、膝の外側がフィルムに付けられないことがある。

このまま通常通り撮影すると、内側顆と外側顆の関節面を一致させることができない。

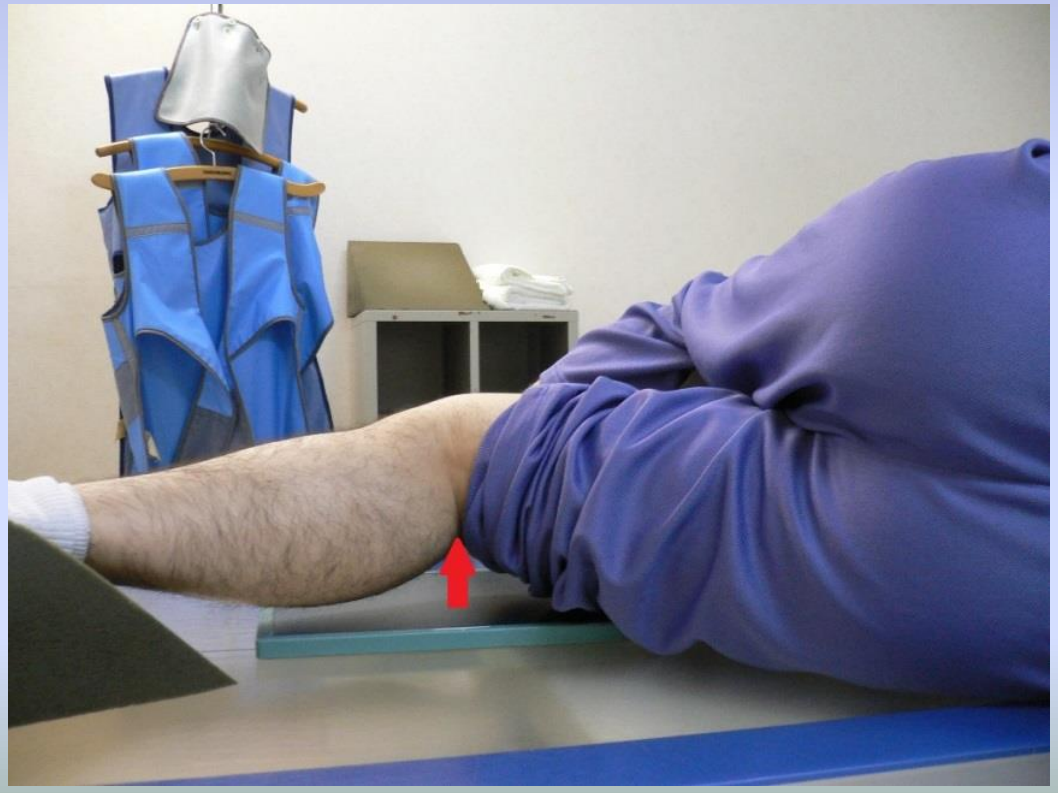

①膝関節に対して垂直になるように大腿骨軸方向に管球を傾ける。

②骨盤の下にタオルなどを入れ大腿近位側を高くする。

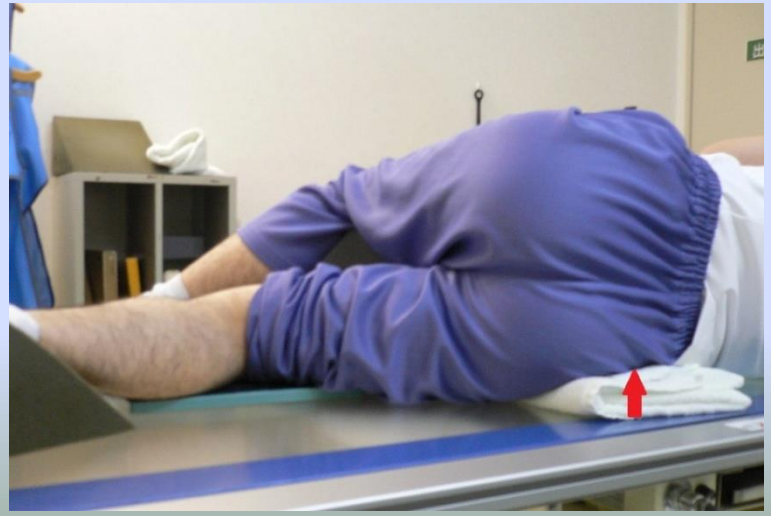

③計測撮影（TKA術前）

正面と側面の2方向を撮影

110%の拡大撮影

1）原理

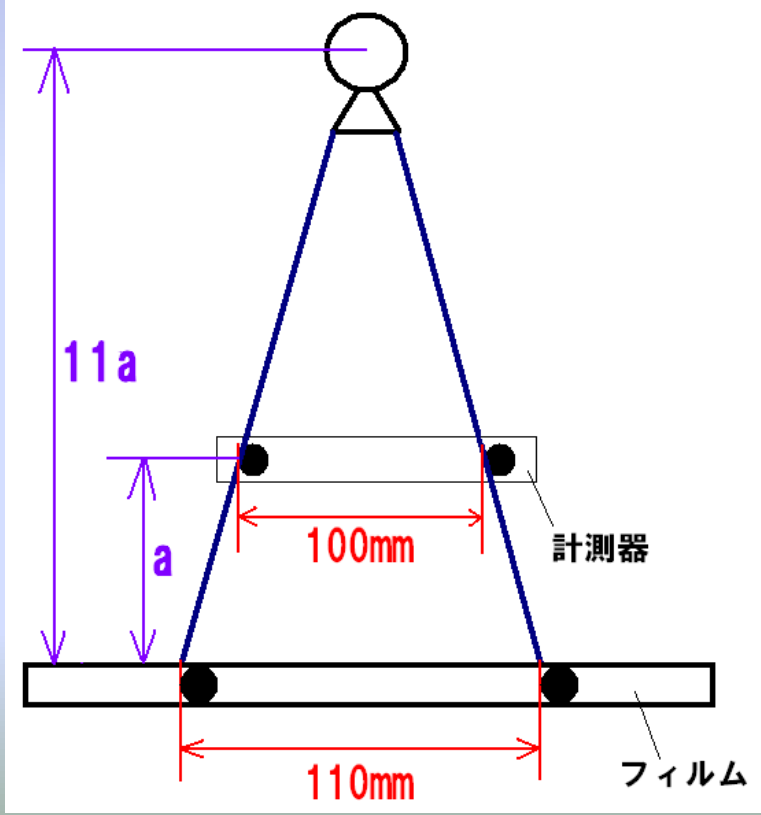

計測器

2）正面

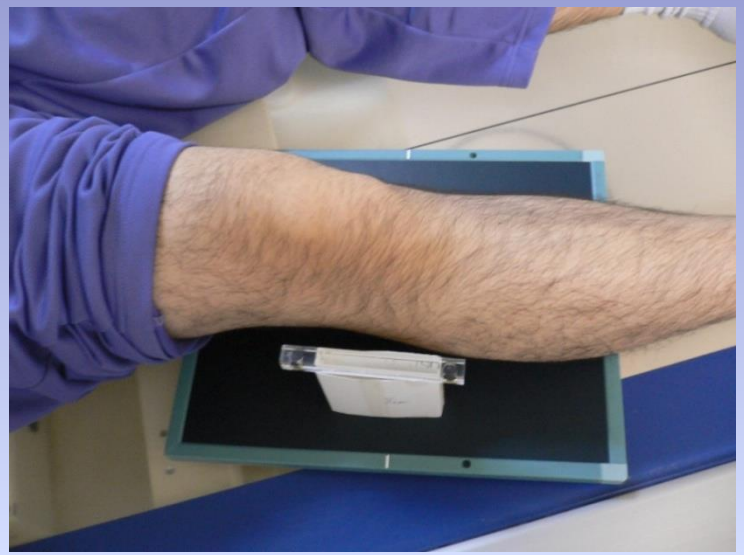

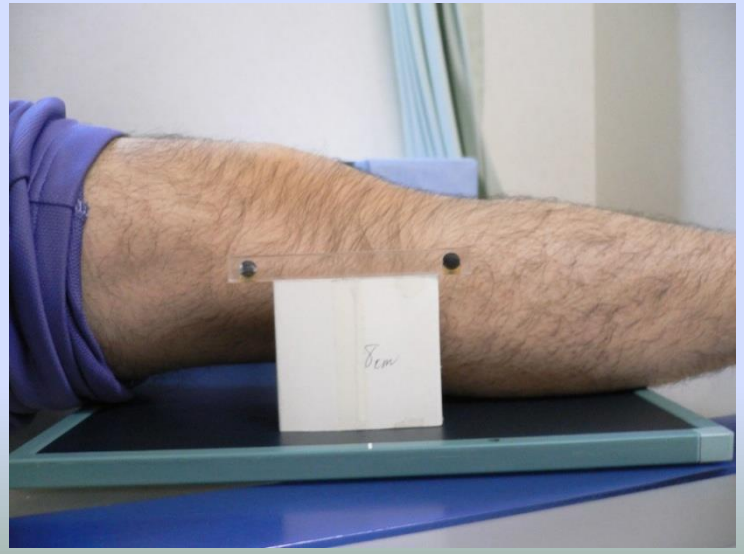

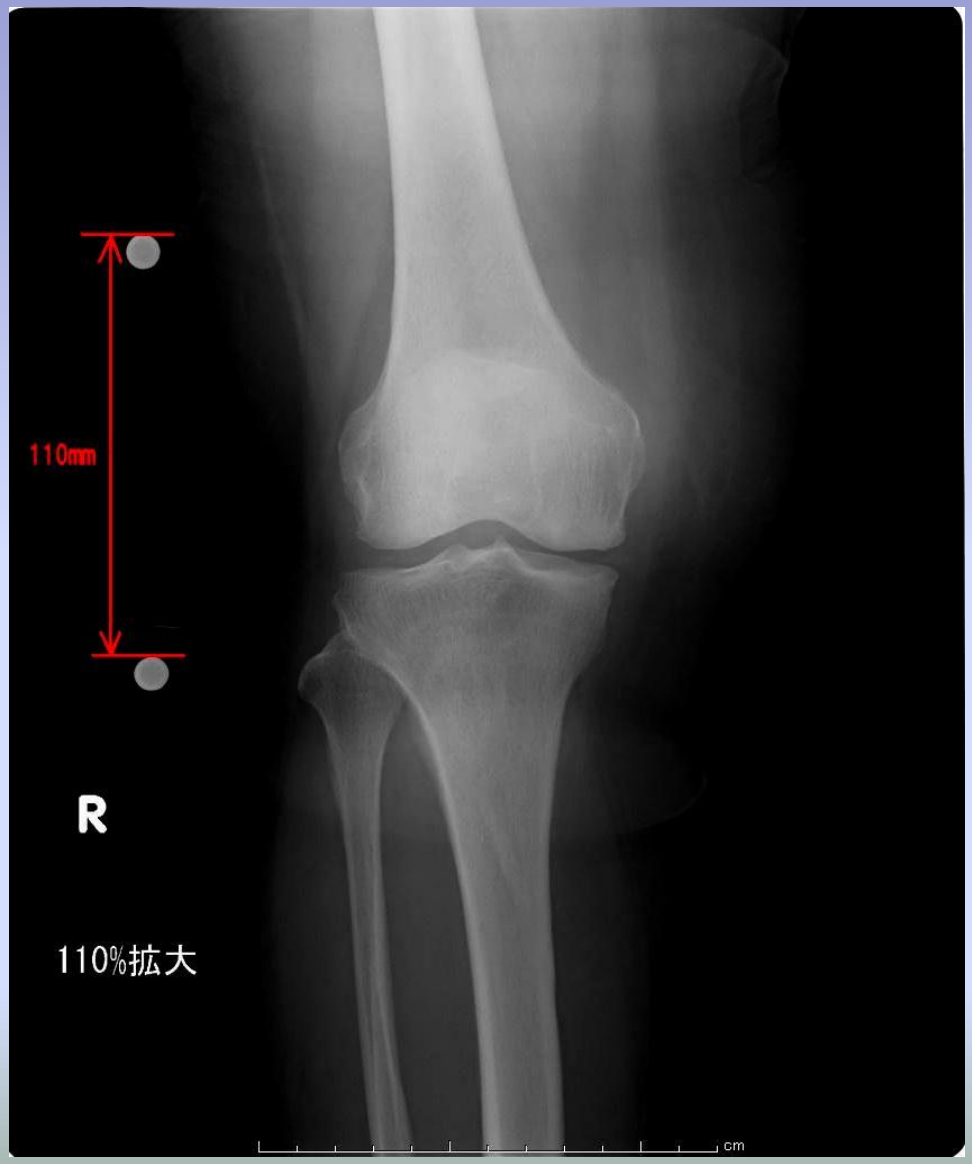

3）側面

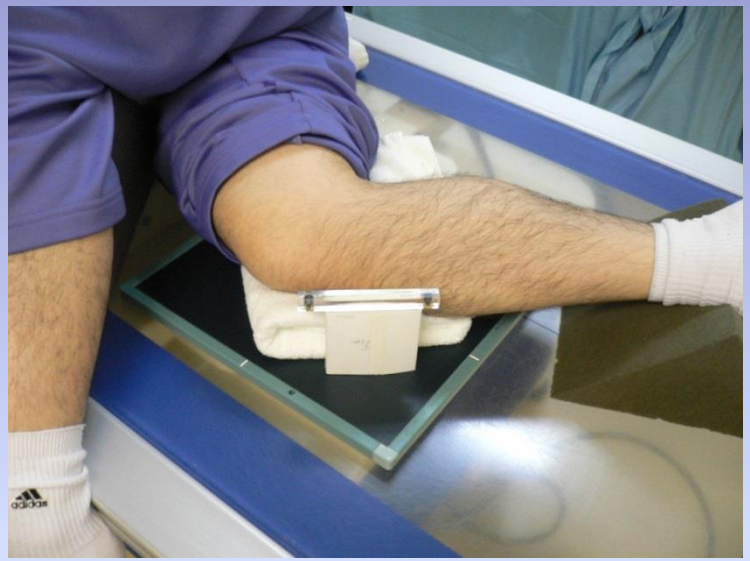

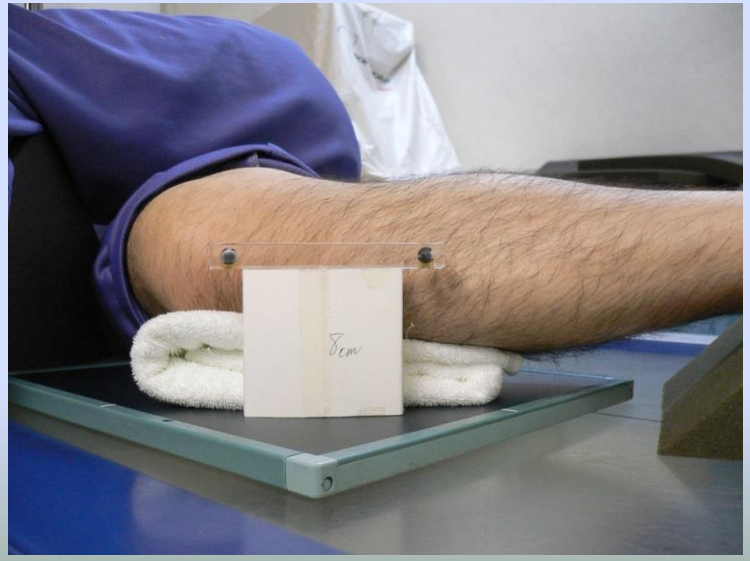

④スカイライン

坐位で患側の膝の下に頂点が45°の二等辺三角形の補助具を入れ膝関節を45°屈曲する。膝蓋骨尖と膝蓋骨底に人差し指をあて、照射光の影が一致するように管球の角度を調整し入射する。

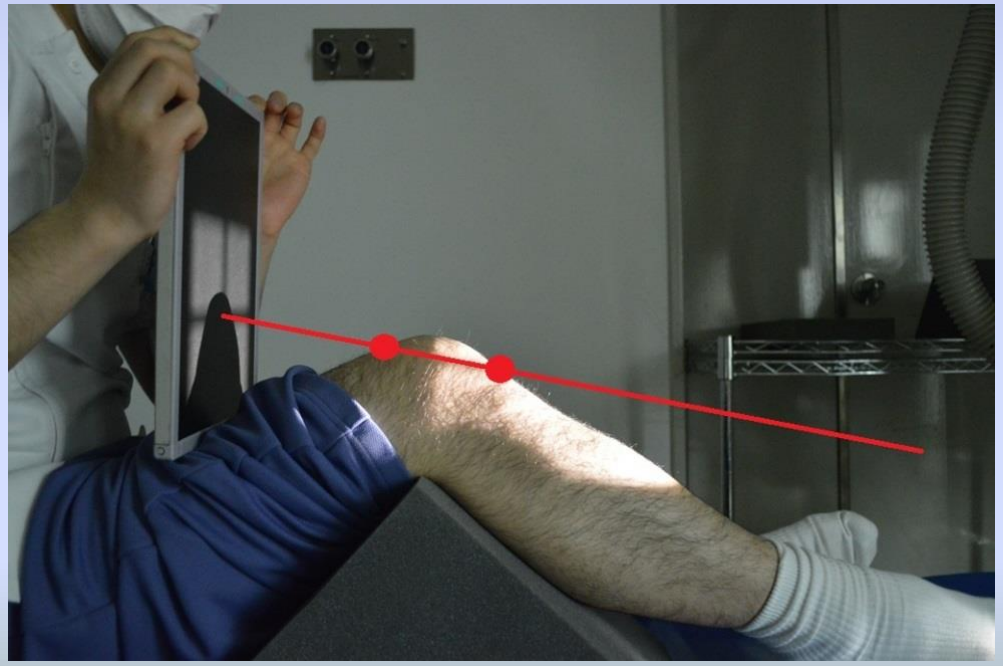

＜ポイント＞

・膝蓋大腿関節腔を描出

・外側の大腿膝蓋面は長く、外側縁が鋭角な曲線に、内側は短く内側縁は鈍角な曲線を描出

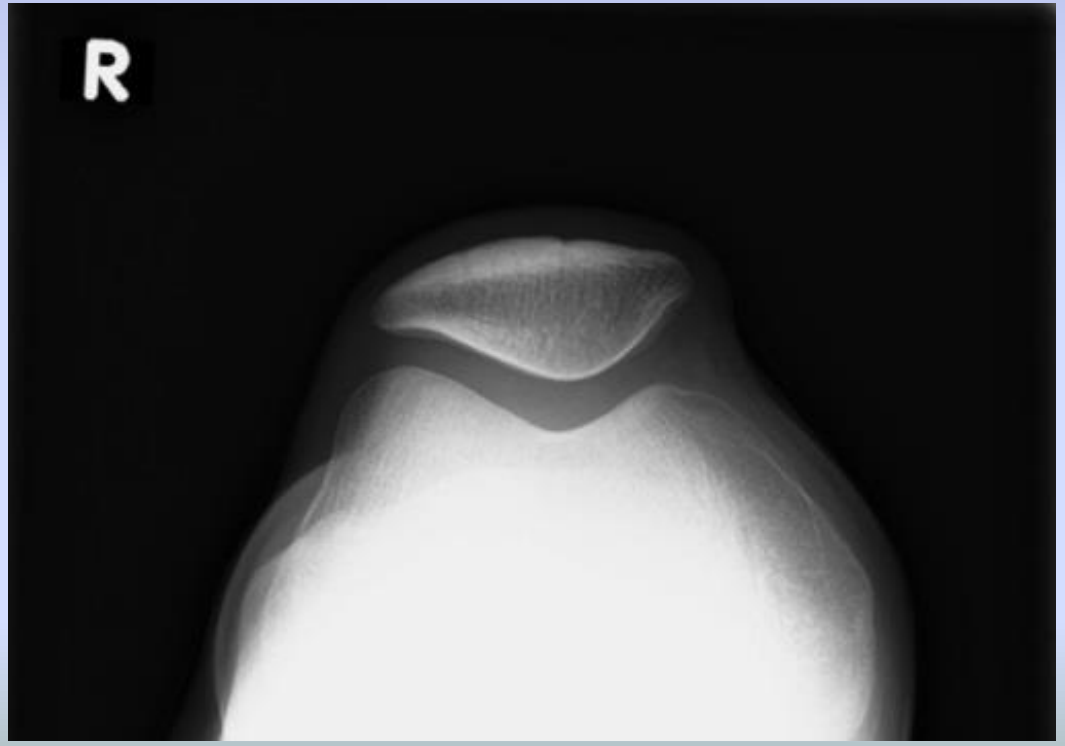

⑤顆間窩（ホルムラッド法）

四つんばいとなり、下腿前面をフィルムに付け、大腿が50°、下腿が10°となるようにします。外側顆と内側顆の中点に垂直入射する。

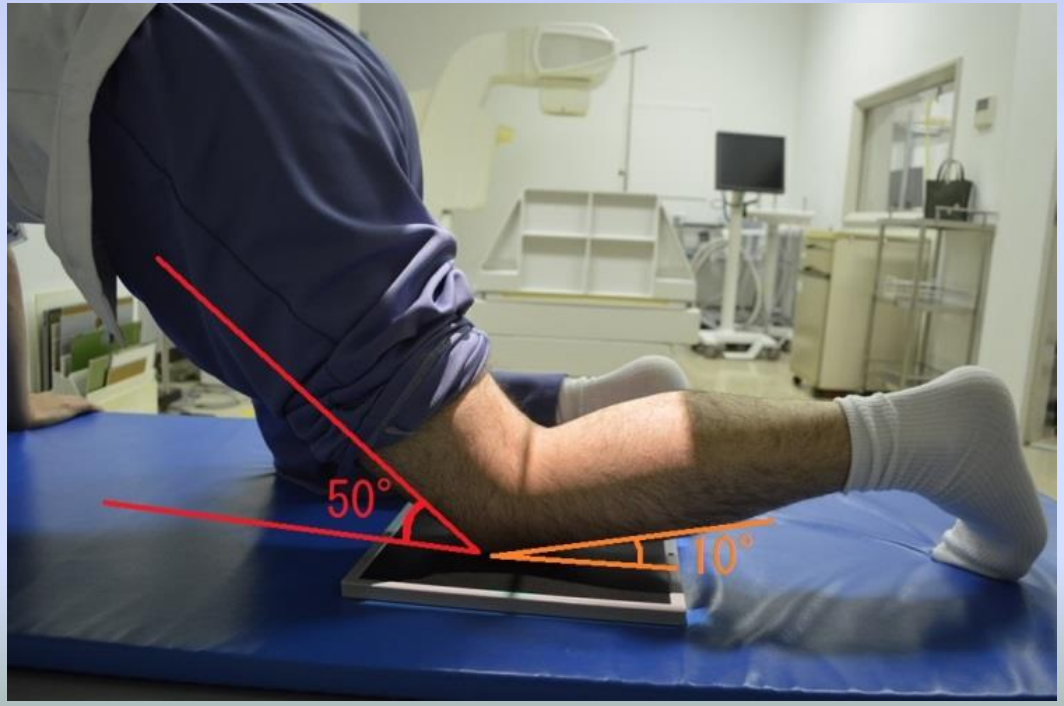

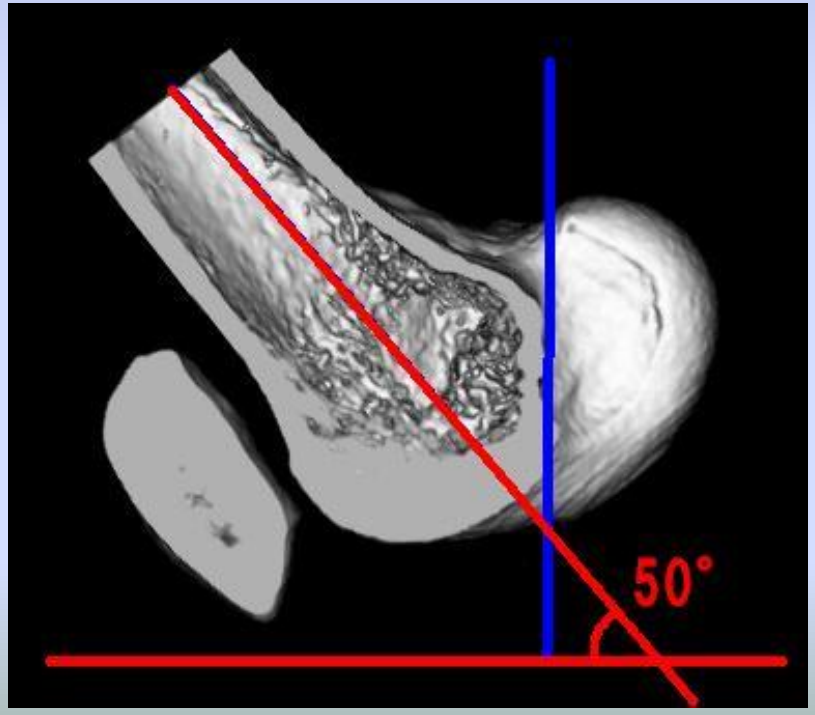

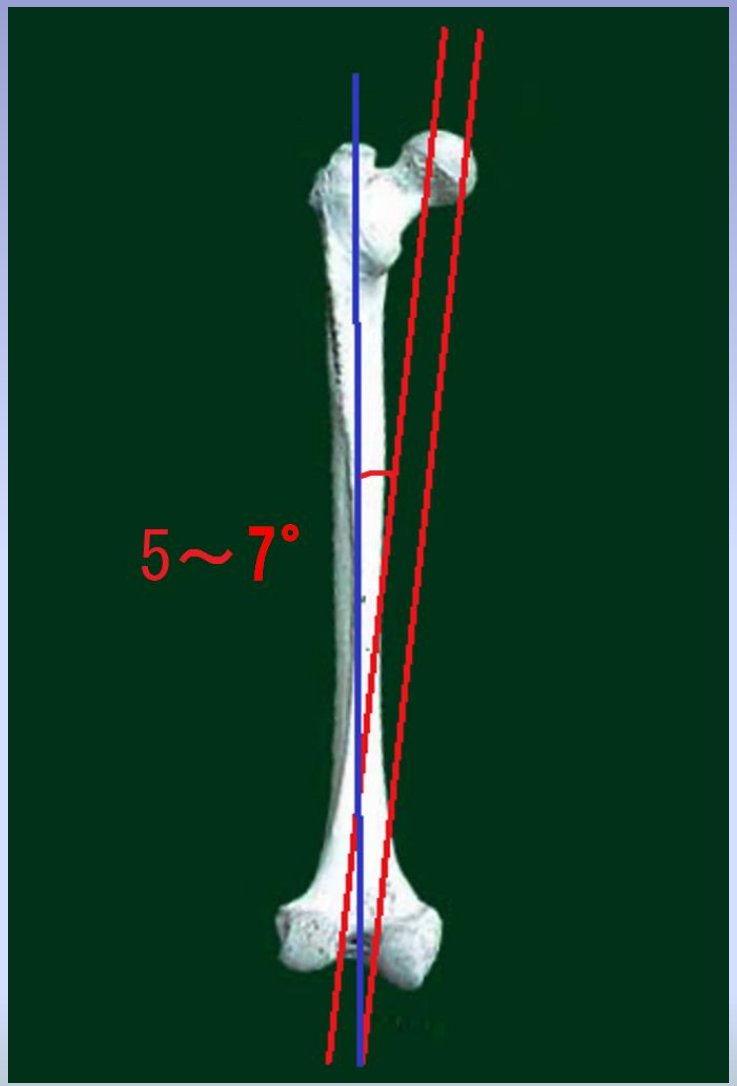

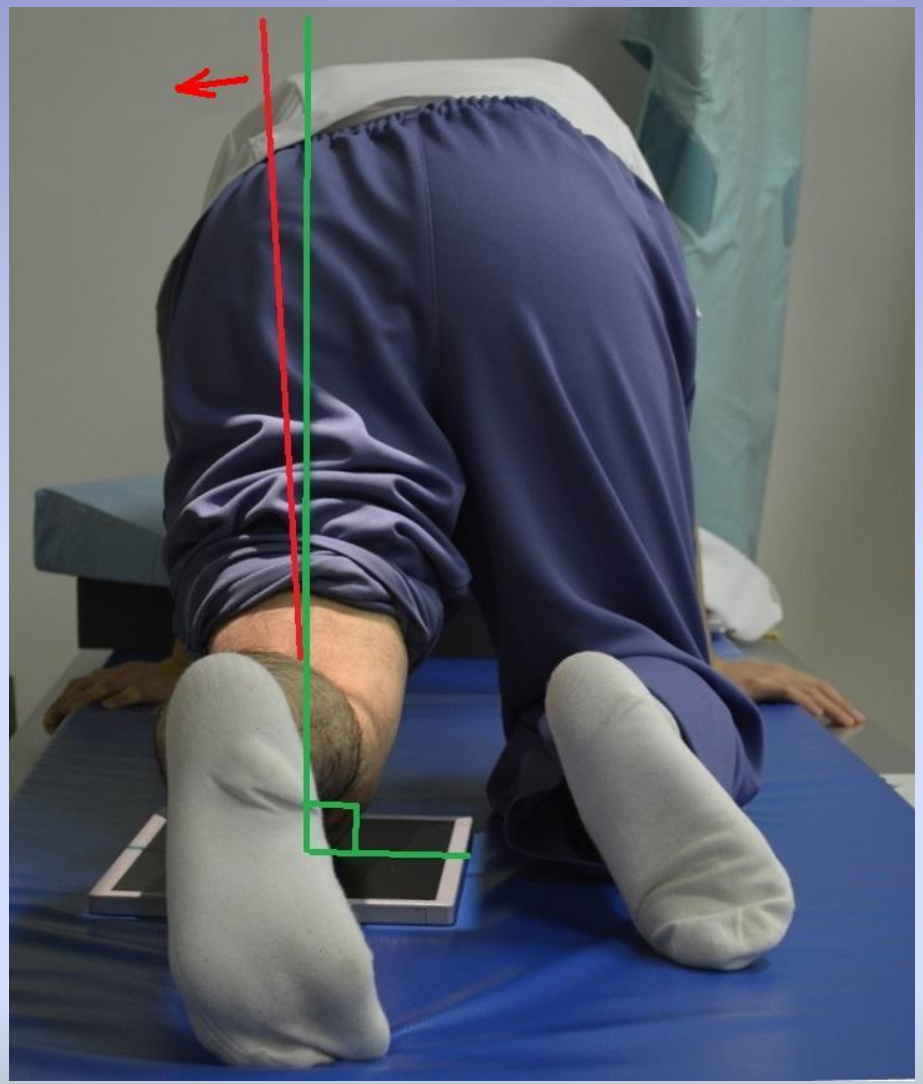

大腿骨（後方）

・大腿骨軸が垂直になっていると・・・・

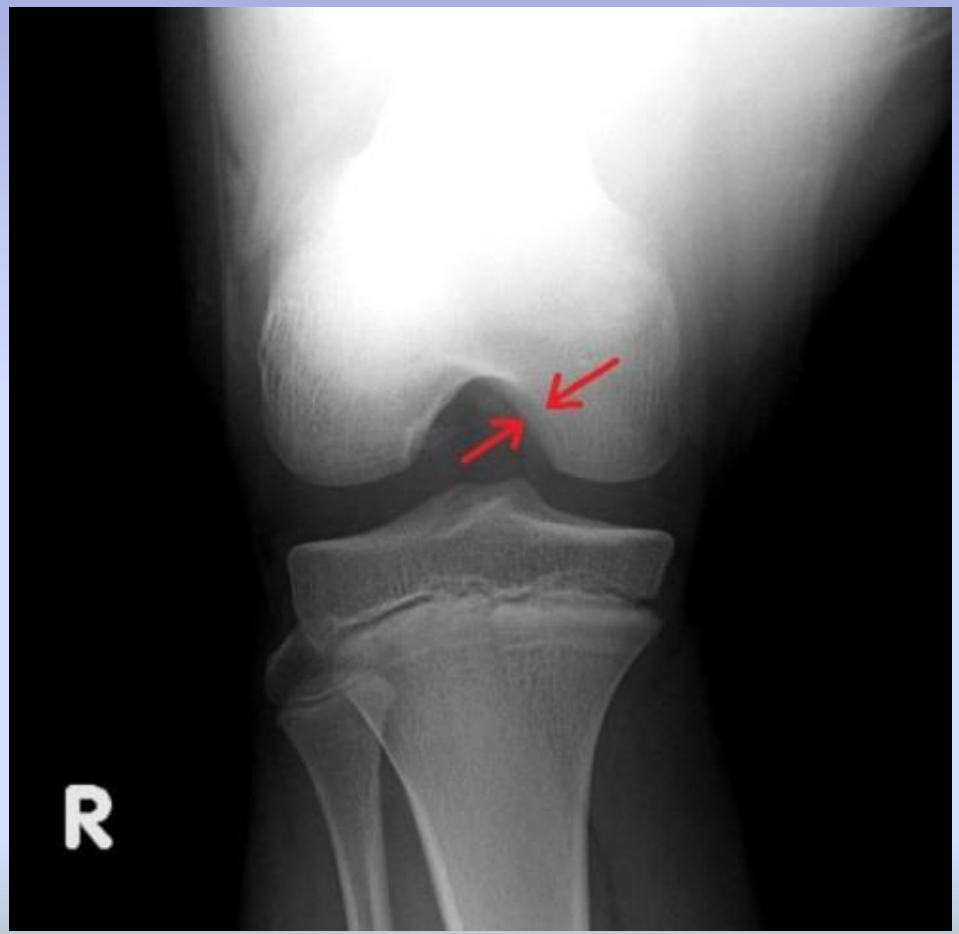

＜ポイント＞

・顆間窩の陥凹が最も深く描出

・大腿骨外側顆と内側顆、脛骨上関節面による関節腔を描出

☆四つんばいができない場合

Beclere法

座位または仰臥位にて患側膝関節を140°屈曲し足頭20°の角度で入射する。

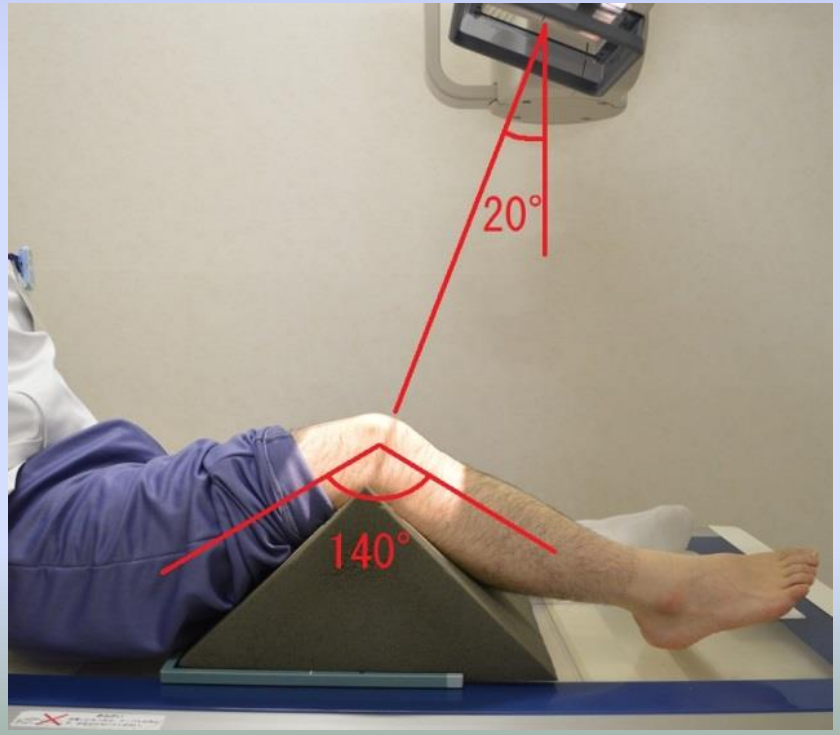

Camp-Coventry法

腹臥位にて患側下肢を45°挙上した体位で頭足45°の角度で入射する。

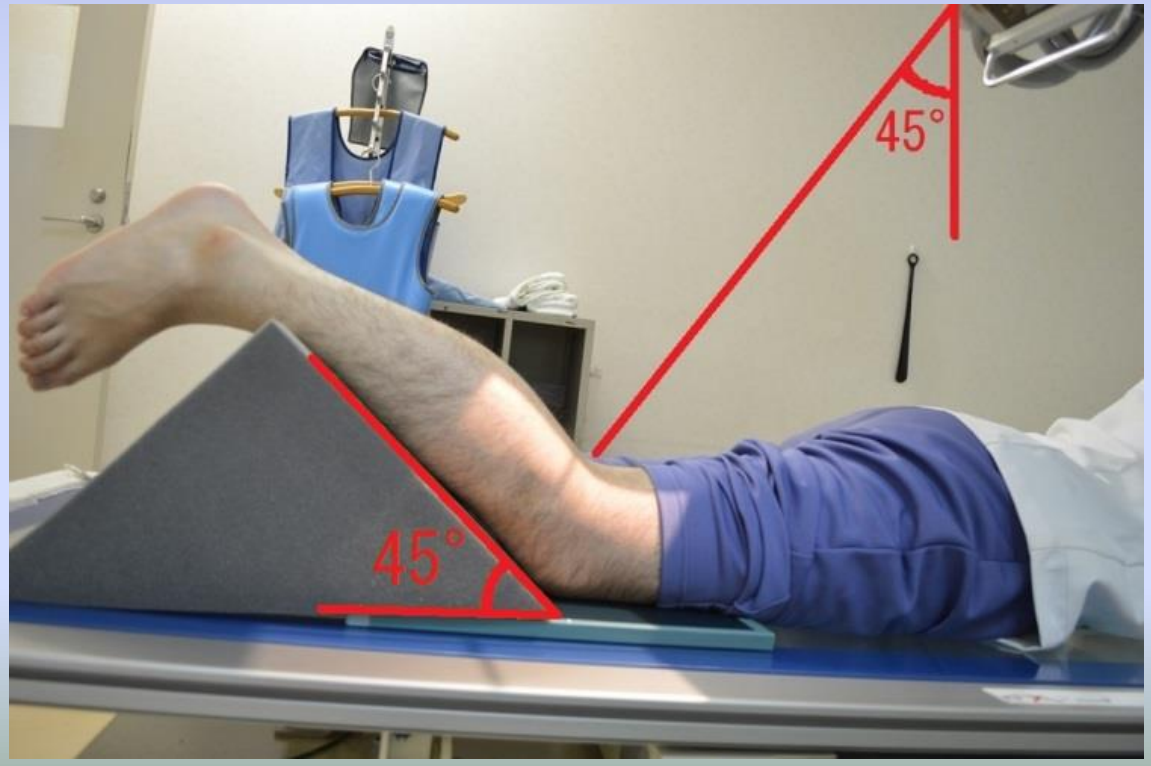

足関節

①正面

下肢を進展し、内果と外果を結ぶ線をフィルムに対して平行になるようにする。距腿関節の中心に垂直入射する。

☆外果が骨折や捻挫などにより腫れている場合

足軸（第2趾と踵骨を結んだ線）を垂直より10°　内旋させる

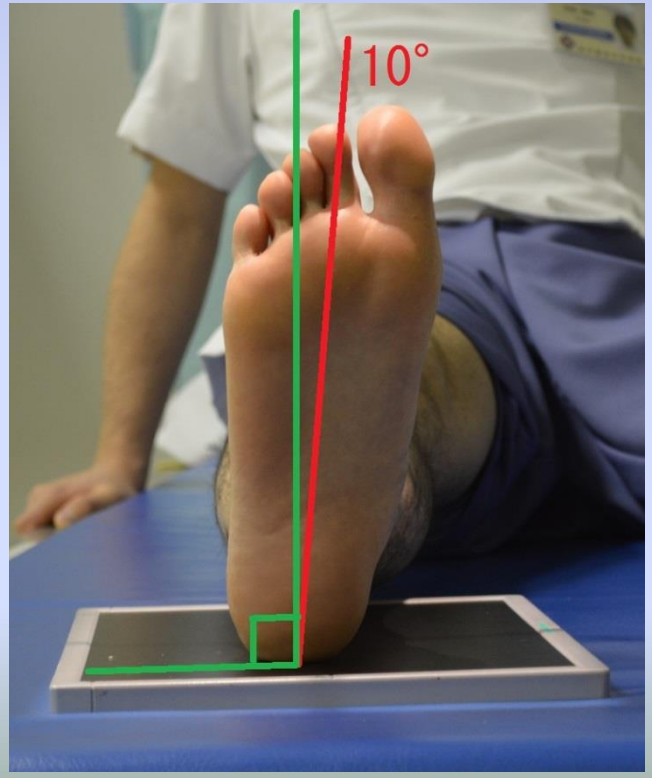

＜ポイント＞

・脛骨下関節面と距骨滑車上面でつくる足関節は、関節を側面から見ると曲面をもつため、正面像では関節腔は描出しない

・足関節の外側と内側の関節腔を描出

②側面

側臥位にし、内果と外果を結ぶ線をフィルムに対して垂直にする。内果に垂直入射する。

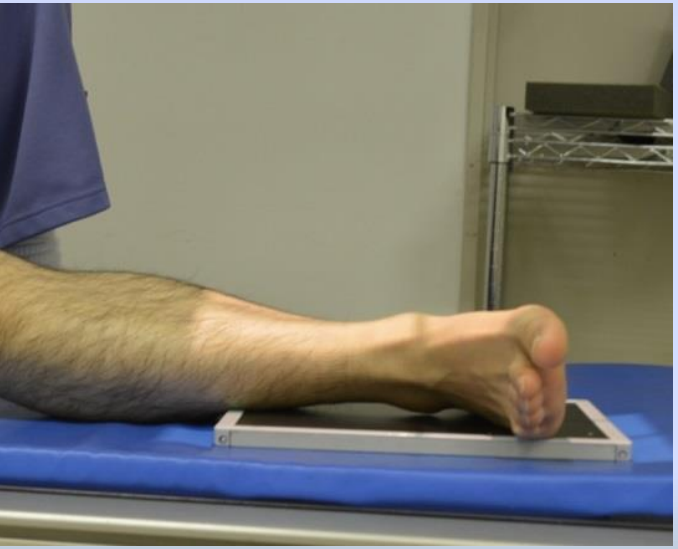

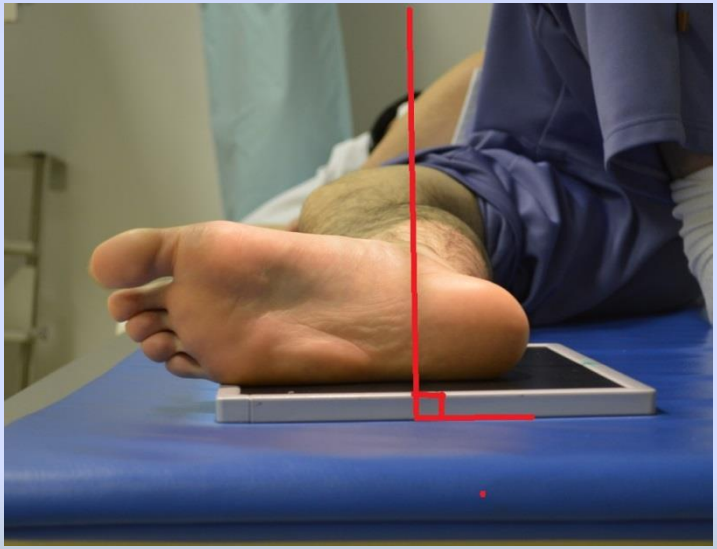

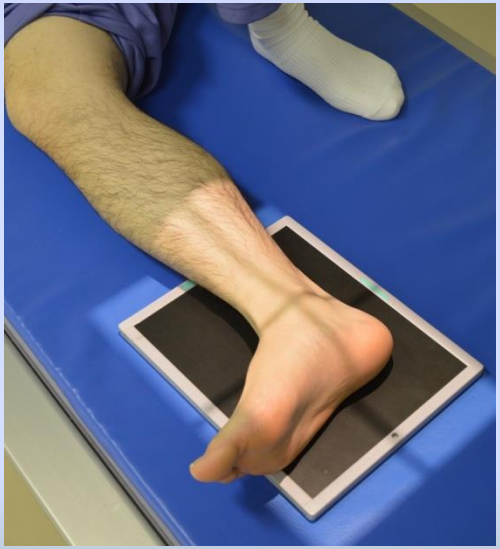

＜ポイント＞

・距骨滑車上面が一致し関節腔を描出

・腓骨が脛骨の中央よりやや後方で足関節に重複して描出

☆腓骨骨折などの疼痛により下腿外側を下にした側面にできない場合

③斜位（内外旋）

正面のポジショニングから内果と外果を結ぶ線をフィルムに対して45°内旋または外旋し、足関節に垂直入射する。

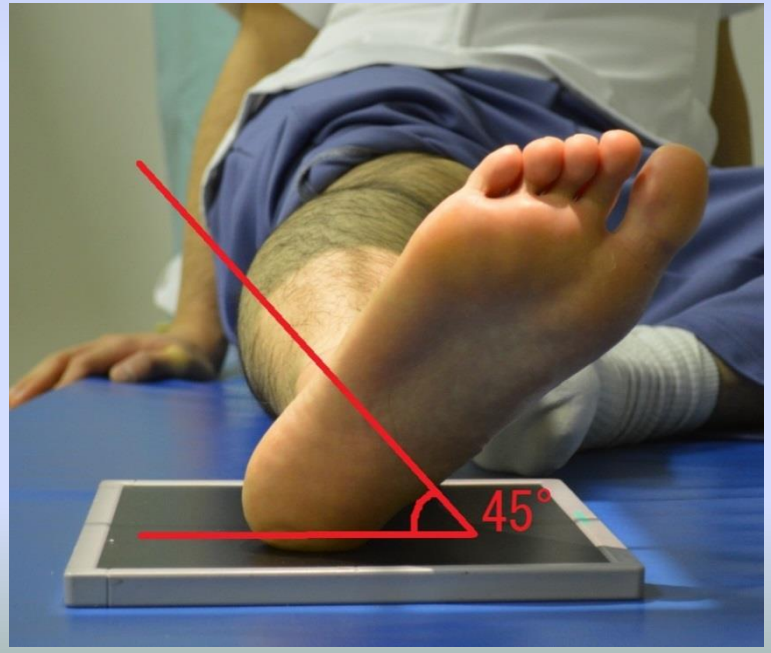

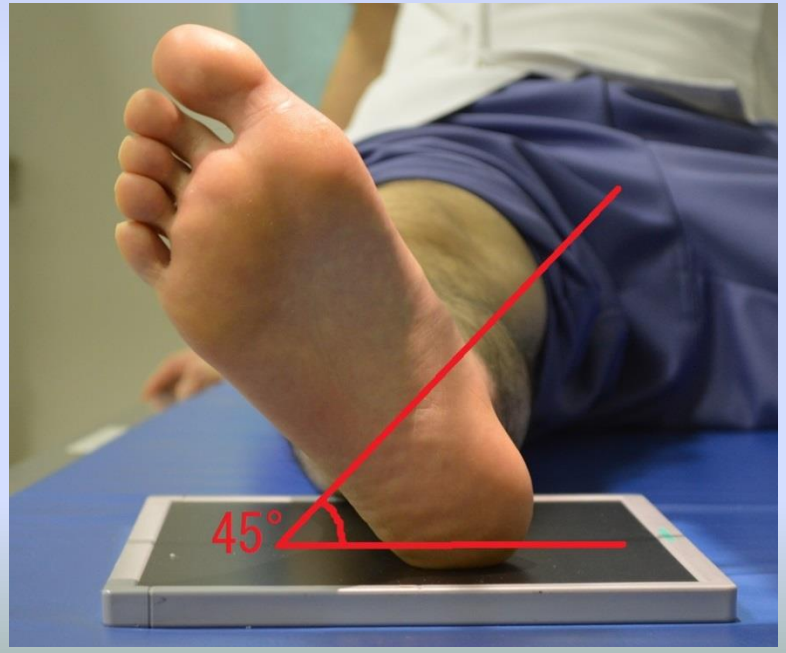

＜内旋像のポイント＞

・外果、内果、腓骨切痕の斜位像を描出

・後距踵関節と踵骨溝を描出

＜外旋像のポイント＞

・外果、内果、距骨、踵骨の斜位像を描出

☆股関節の動きが困難で内旋できない患者様の場合

下肢を高さのある補助具の上に置き、体幹も内旋するとやりやすい。

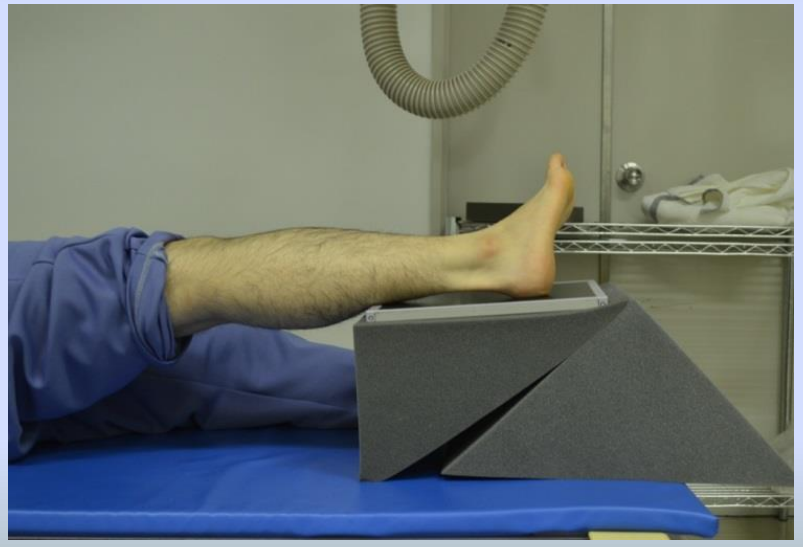

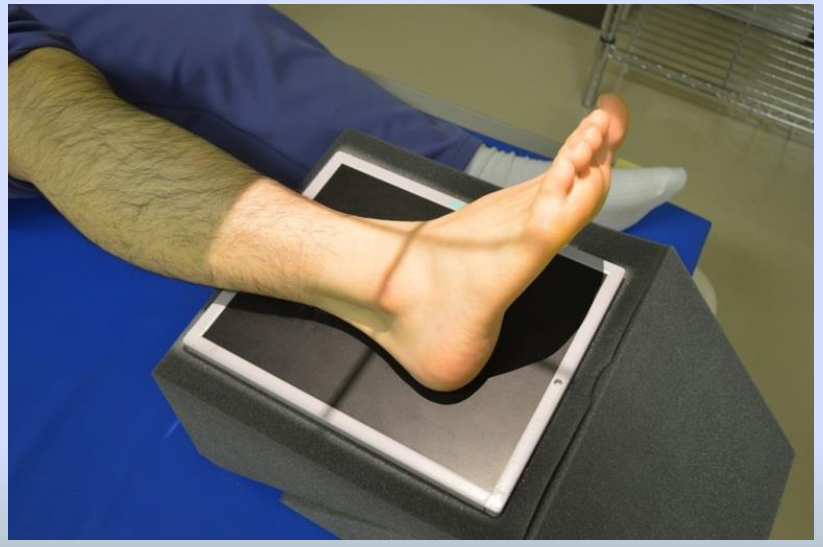

④内反ストレス撮影

足関節正面のポジショニングをし、足関節に内反のストレスを加えて撮影します。

・距骨傾斜角度の正常値：0～5°

・抑制帯を使用する方法

抑制帯を足首にかけ、他端を引っ張ってストレスをかける。

⑤ATFL-VIEW

底屈45°とし、足底をフィルムに対し15°内側を上げる。腓骨下端に垂直入射する。

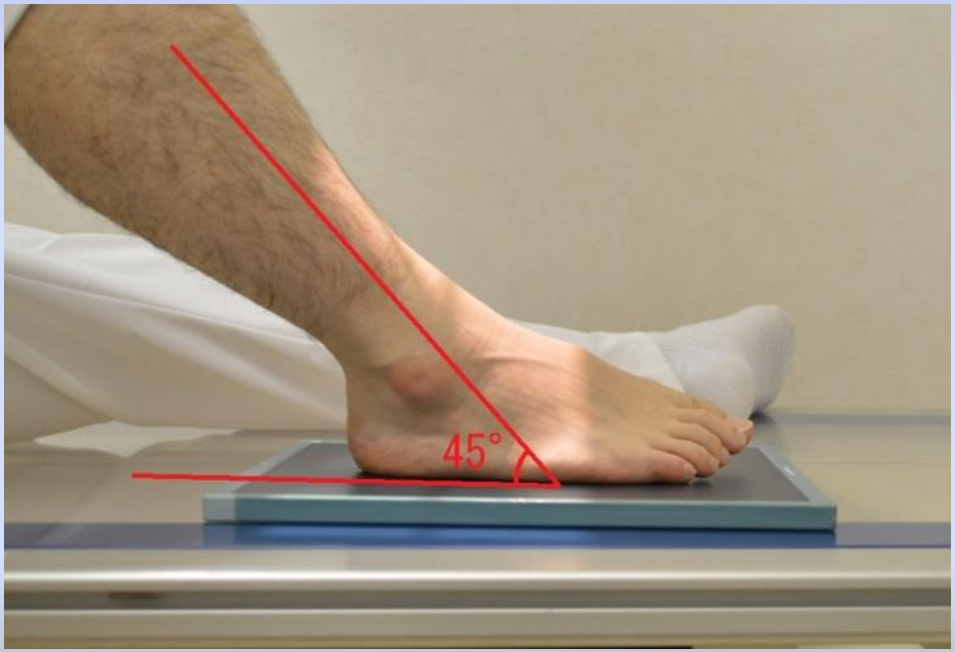



正面

ATFL-VIEW

画像：箕山クリニックHPより

足

①正面

坐位で患側足底をフィルム面に付け、足関節は可能な範囲で進展する。第3中足骨の中央に足頭10°で入射する。

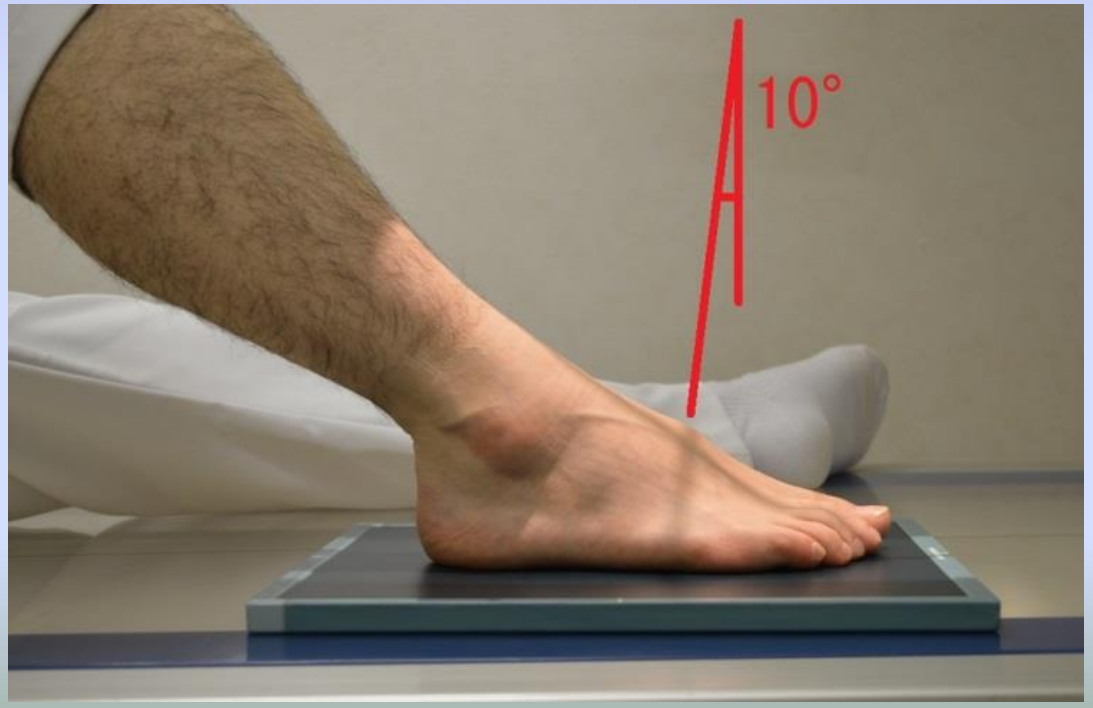

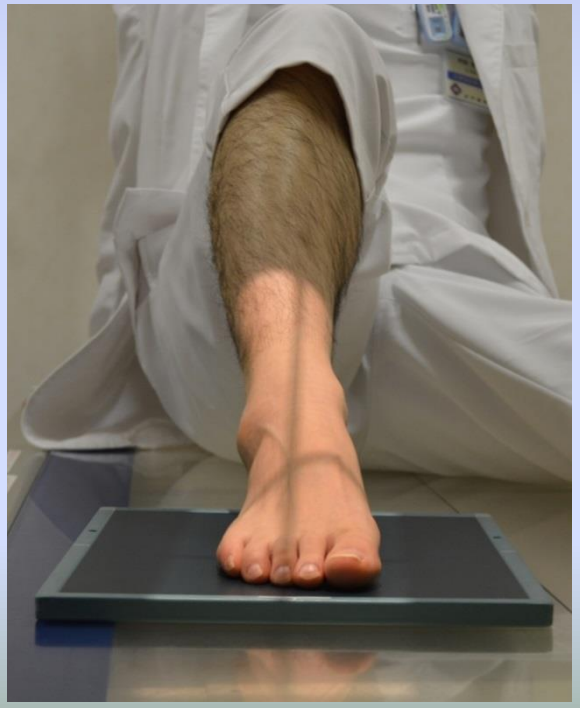

＜ポイント＞

・足趾の末節骨～基節骨、中足骨を描出

・楔状骨、立方骨、舟状骨を描出

・リスフラン関節とショパール関節を描出

・第1中足骨頭の位置に種子骨を描出

②斜位

足底がフィルムに対して30°となるように、外側を挙上する。ただし、母指のMTP関節や舟状骨に痛みを生じる疾患のときは、内側を挙上する。

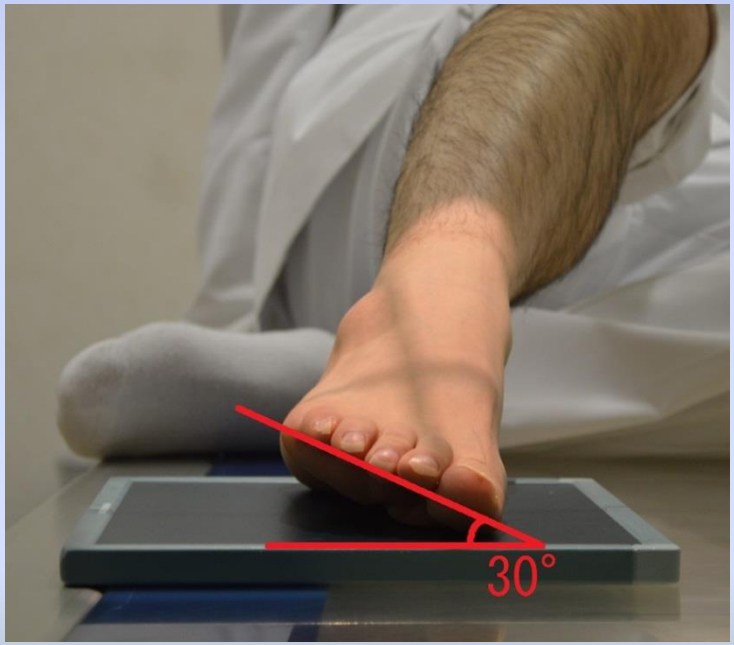

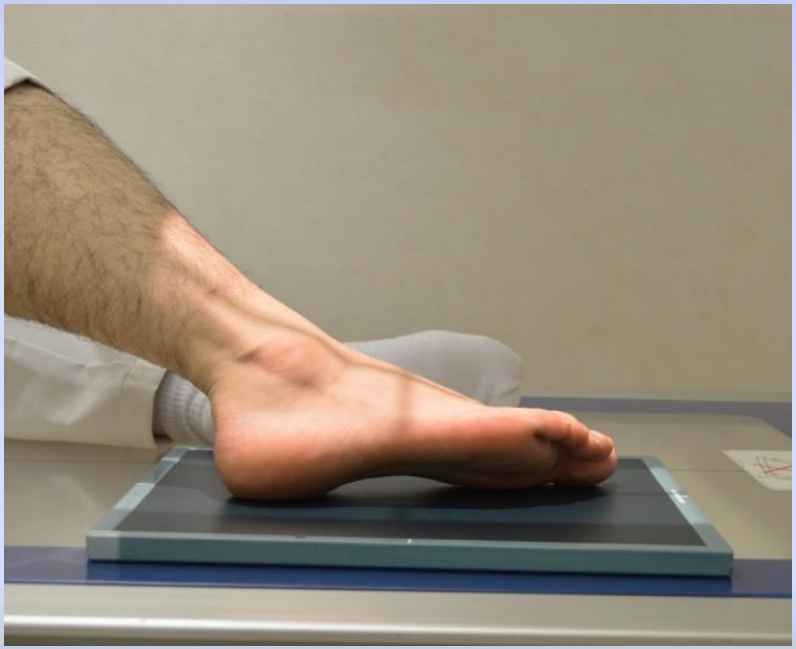

＜ポイント＞

・MTP関節とリスフラン関節を描出

・足趾の末節骨～基節骨、中足骨は重複が少なく描出

☆有痛性外頸骨の場合

内側を30°挙上し、外頸骨部に頭足15°～20°で入射する。

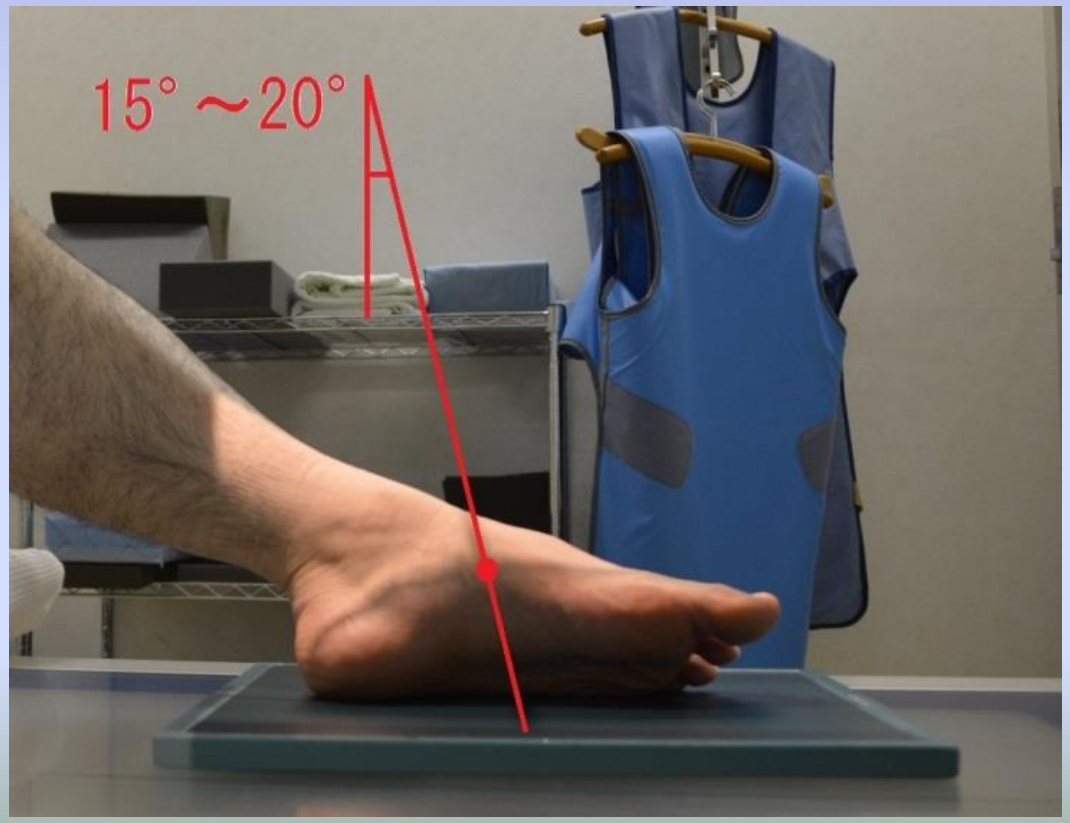

踵骨

①軸位

坐位で下肢を進展し、足軸がフィルムに対して垂直となるように下腿をやや内旋し、足底も垂直にする。

踵骨中心に足頭40°で入射する。

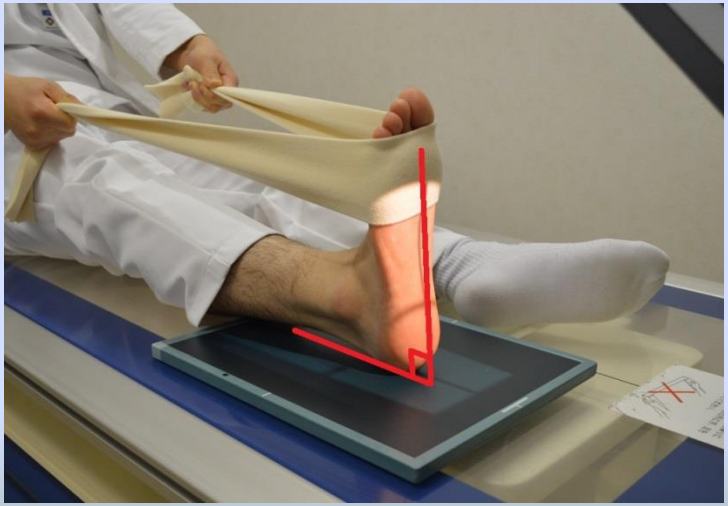

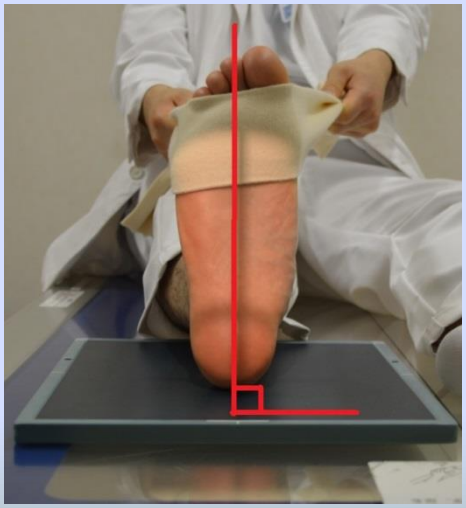

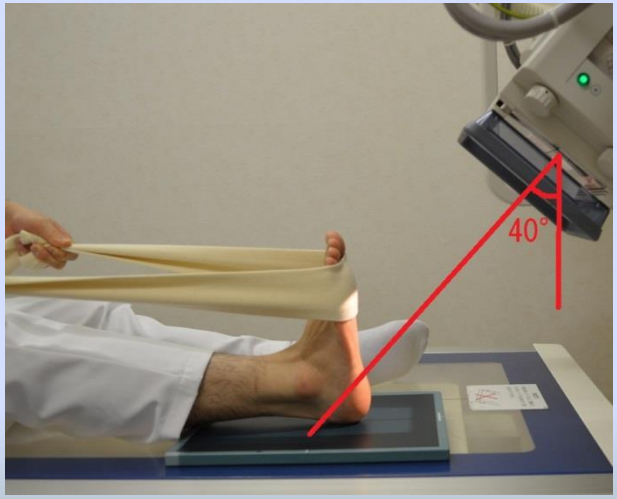

＜ポイント＞

・距踵関節より後方の踵骨を半軸位像として描出

・踵骨の内側には載距突起を、外側には第５中足骨を描出

②アントンセン（Ⅰ法）

患側を下にする側臥位とし、足軸をフィルムに対し30°、内果下端に頭足20°で入射する。

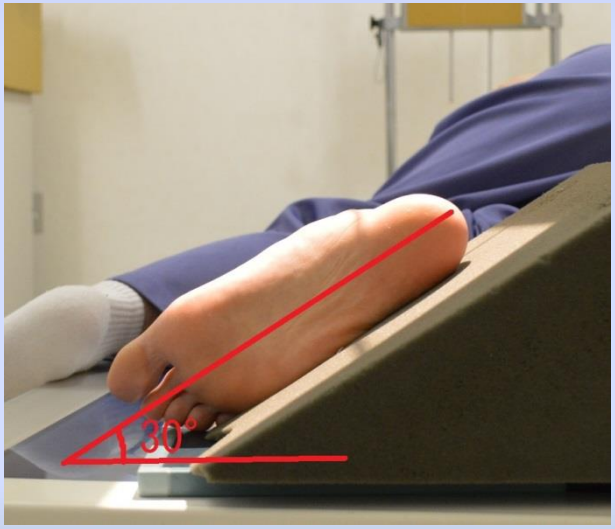

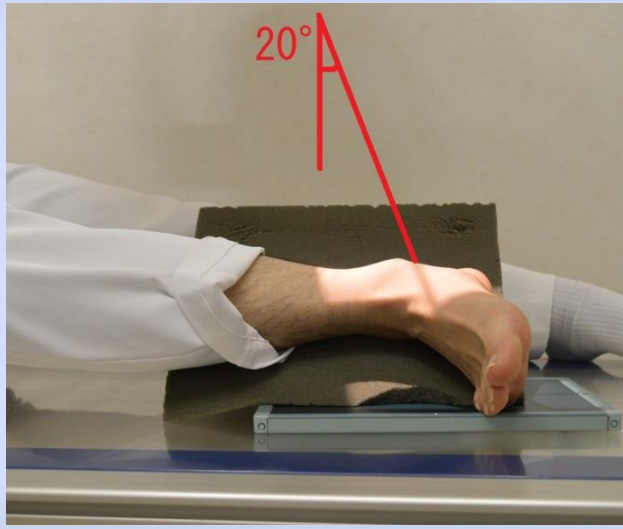

＜ポイント＞

・後距踵関節と中距踵関節を直線的に描出し、その中間に距骨溝と踵骨溝を描出

☆寝ることが困難な患者様の場合は、坐位で下肢進展とし、足軸をフィルムに対し30°とし、外果下端に足頭方向15°～20°で入射する。

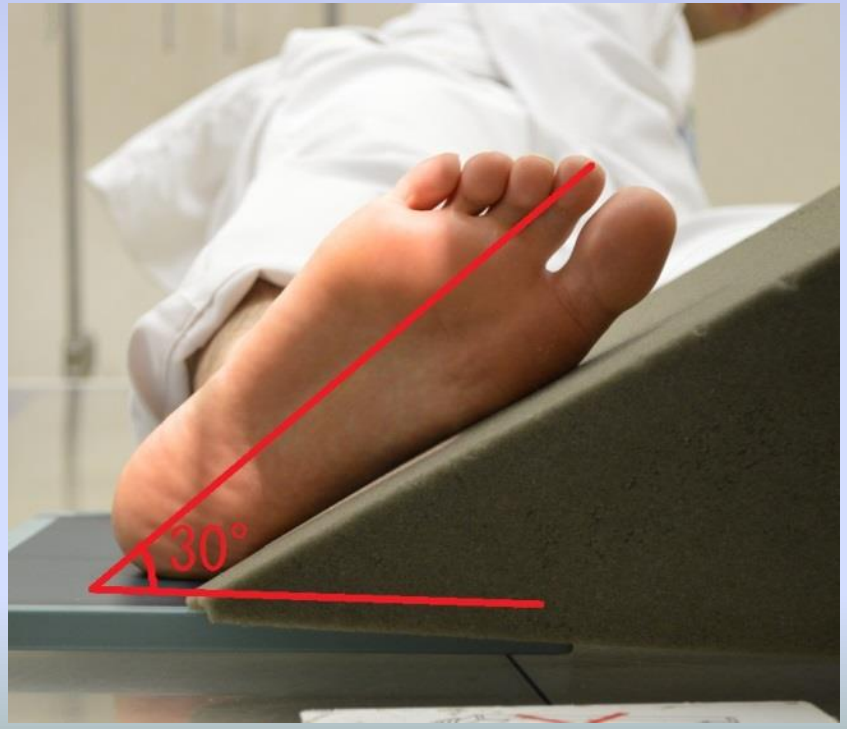

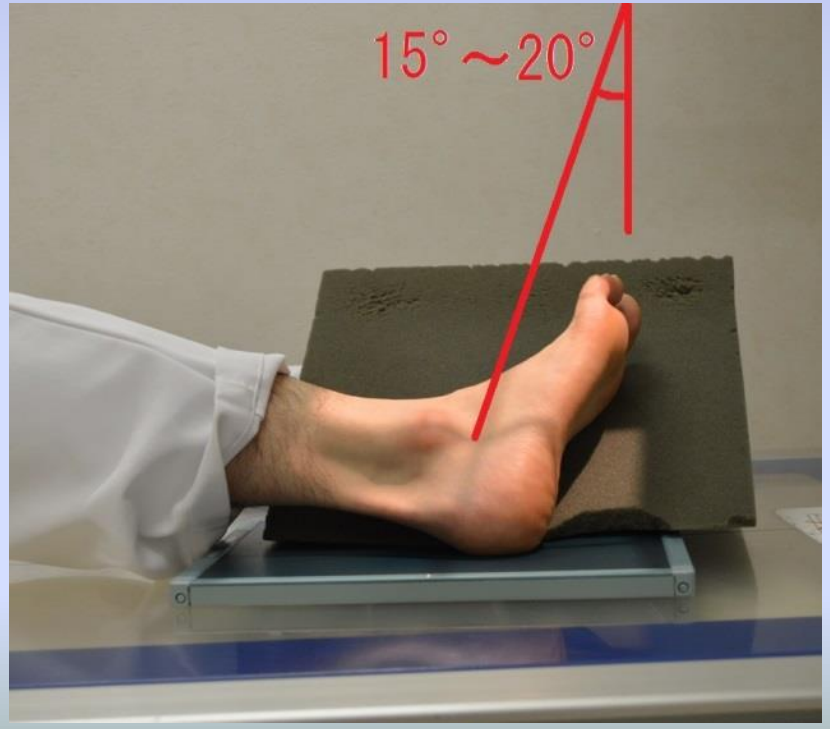

足趾

①正面

坐位で足底をフィルムにつけて、目的部位の足趾に垂直入射する。

例）第１趾

例）第５趾

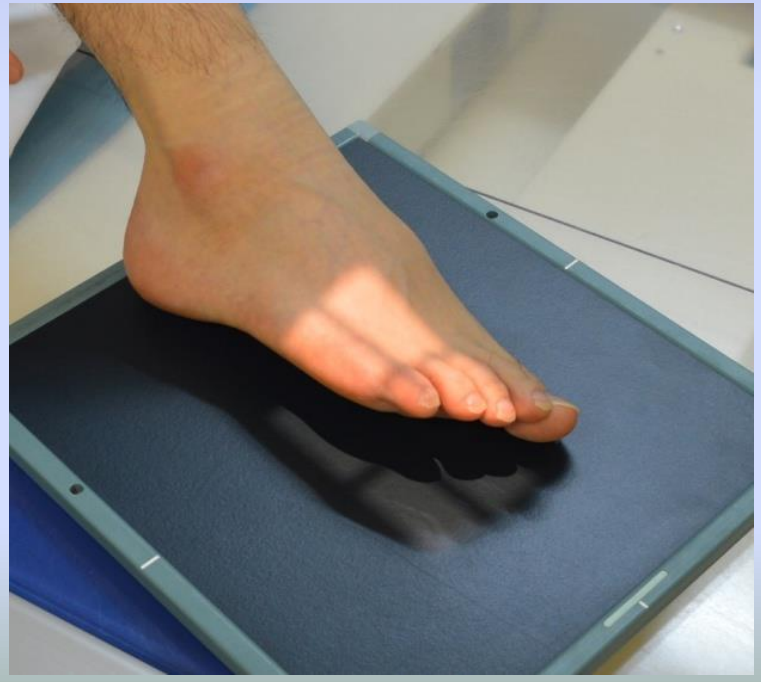

足趾はIP関節がやや屈曲している場合、指先にスポンジを置き伸展させる。

例）第３趾

中足骨の横アーチにより足趾もその影響を受け内反しているので、それぞれの足趾の正面に合わせたポジショングをする必要がある。

例）第５趾

②側面

ｉ）第１～２趾の場合

足の内側を下にした側面にし、目的部位以外の足趾を指で屈曲する。母趾正面から見てやや内転しているので、入射角度は母趾に対して垂直にします。

例）母趾

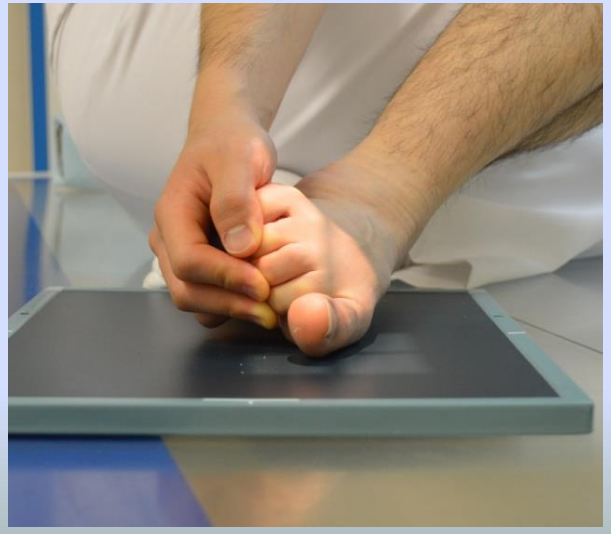



ⅱ）第３～５趾の場合

足の外側を下にした側面にし、目的部位以外の足趾を指で屈曲する。

例）第３趾

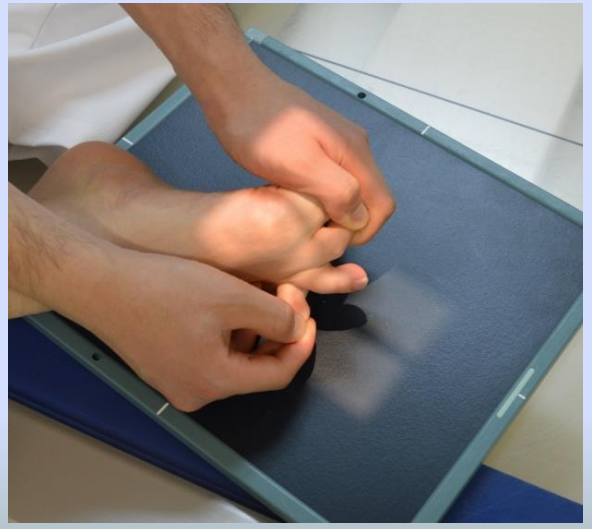



☆第５趾の場合は大きく内旋しているので膝をやや挙上して撮影する。

例）第５趾

＜ポイント＞

・目的部位の足趾の関節腔を描出

・基節骨が他の足趾と重なりが少なく描出

例）母趾

例）第２趾と第３趾

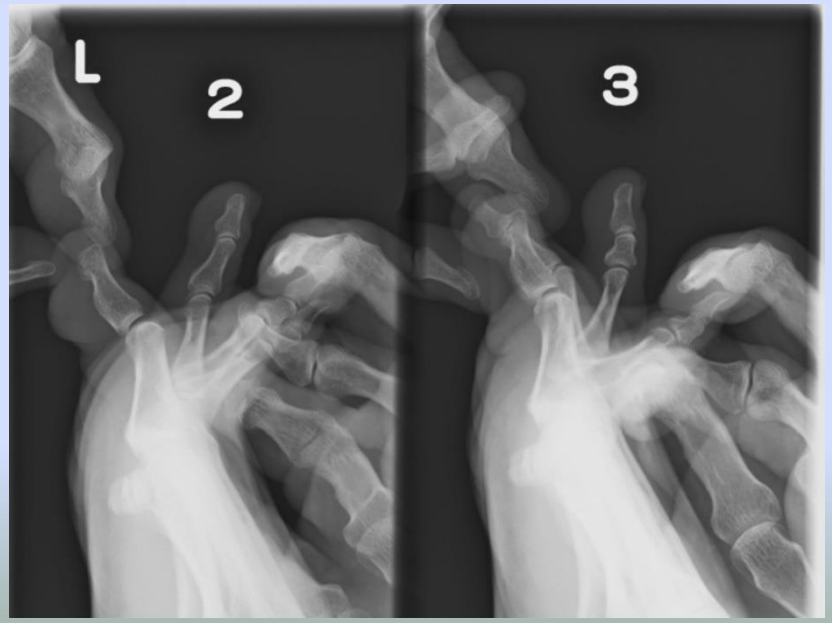

例）第５趾

③母趾種子骨軸位撮影

四つんばいで足趾をカセッテに付け、母趾がフィルムに対して45°および足底がフィルムに対して120°となるような背屈位にする。第1中足骨頭に垂直入射する。

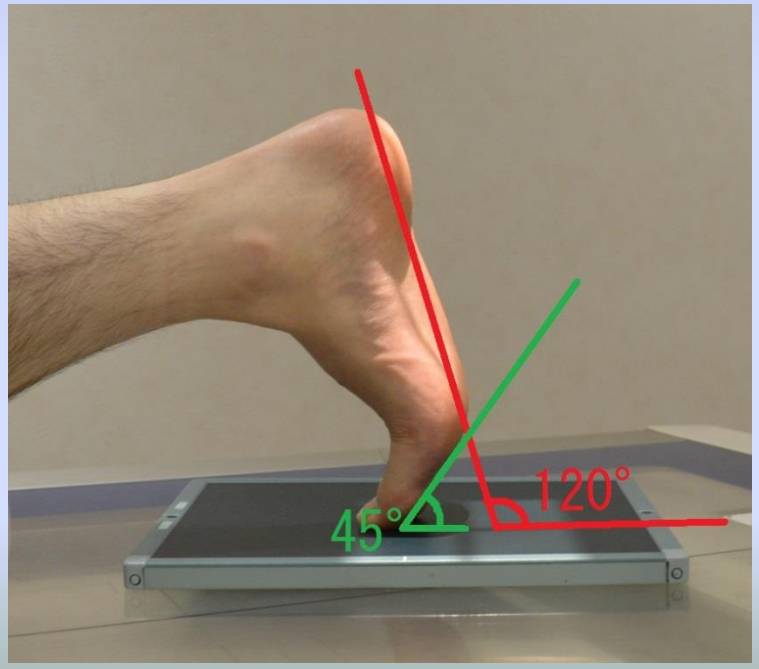

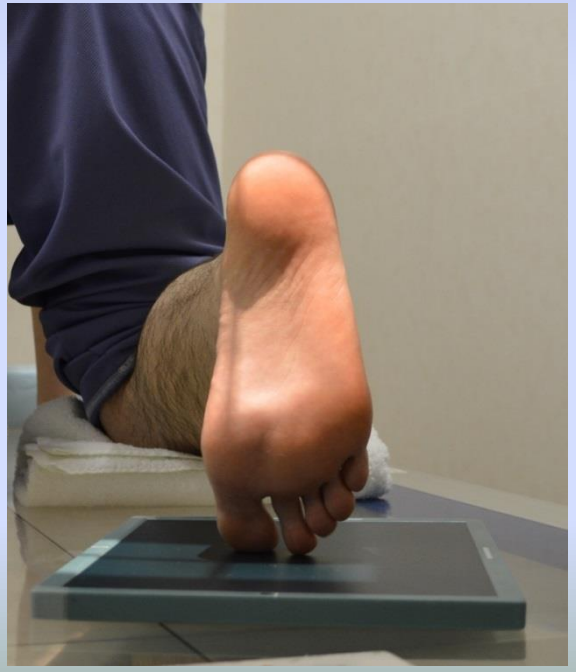

＜ポイント＞

・第1中足骨頭の底面に2個の種子骨と中足骨がそれぞれ分離して描出

☆四つんばいができない場合

坐位で下肢を進展し、足底をフィルムに対して70°～80°に背屈する。

足趾にゴムバンドをかけて背屈させ、垂直入射する。

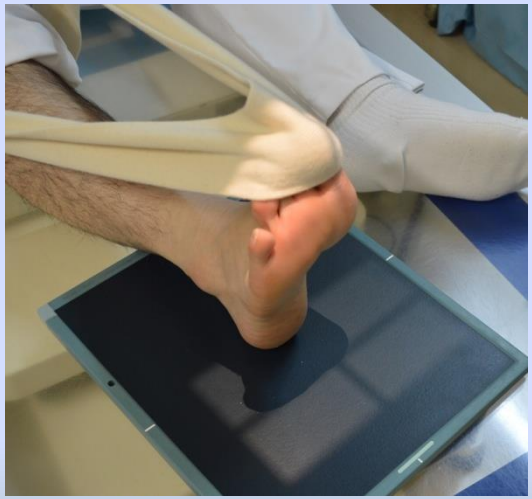

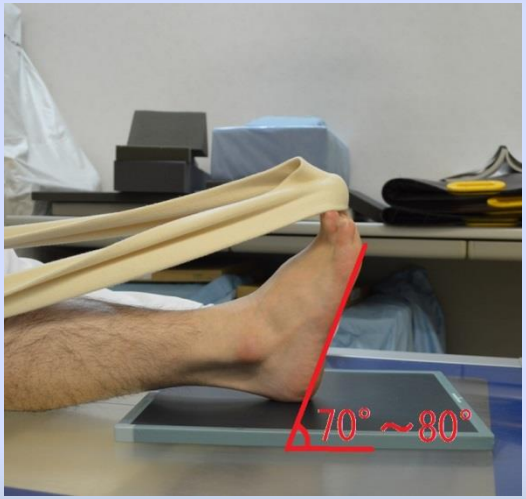

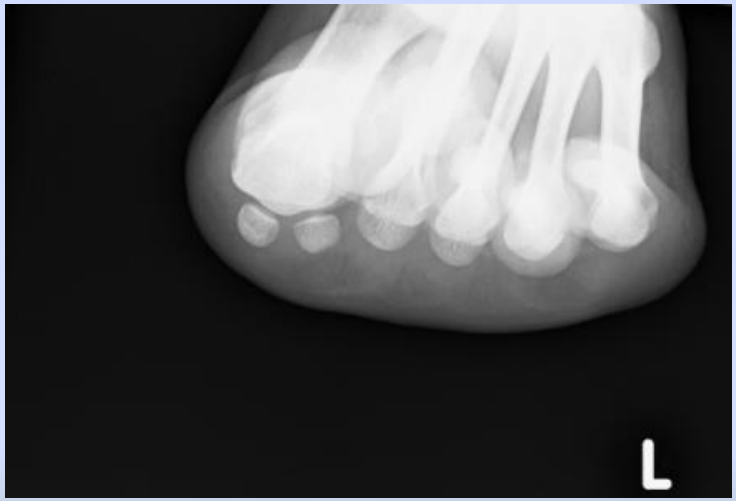

≪まとめ≫

撮影方法をよく把握し、診断に有益な画像、再現性の高い画像を撮像することが診療放射線技師の使命であるが、同時に個々の患者様の身体の状態に合わせて、より楽な姿勢での撮影方法を検討することも患者サービスの重要な要素である。「無理な体勢をさせられて痛くなった」ということが無いように、患者様とコミュニケーションをとり業務を遂行することが大切である。

ご清聴ありがとうございました

＜参考文献＞

箕山クリニックHP

http://www.minoyama.jp/column/2012/03/12/

新・図解　単純X線撮影法

骨・関節X線写真の撮りかたと見かた

図解整形外科診断治療講座　足、足関節疾患